

CASO CLÍNICO DE MOLA HIDATIFORME COMPLETA A LOS 46 AÑOS, TRATAMIENTO Y POSTERIOR EMBARAZO NORMAL TRAS RECEPCIÓN DE OVOCITOS

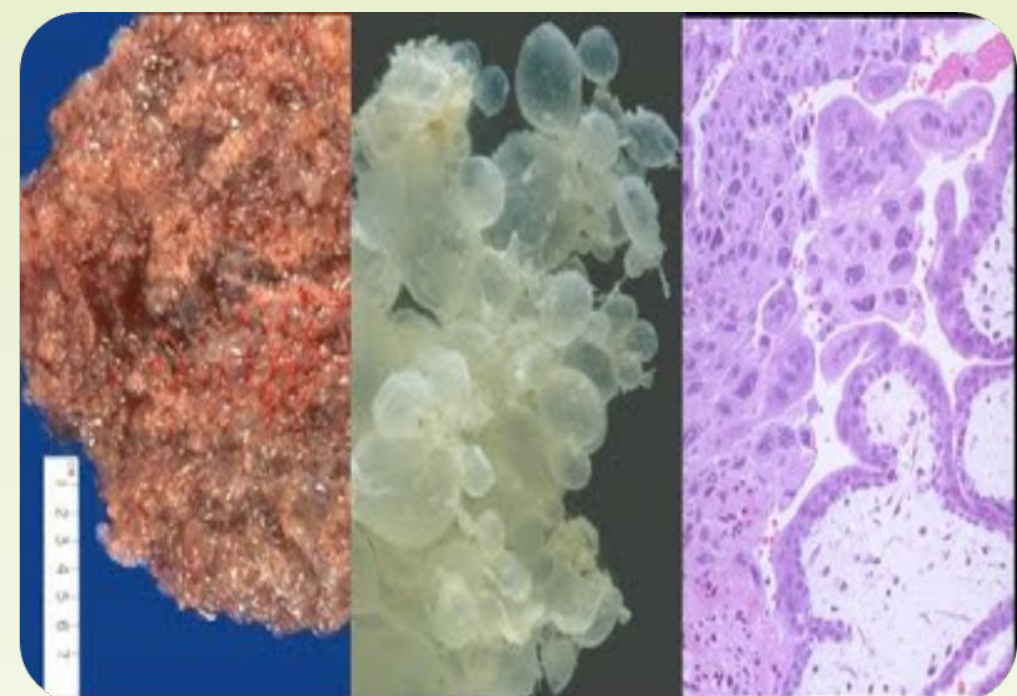
Categoría: SEF Estudio Clínico. Embarazo tras reproducción asistida

Autor Principal: Maciej Julian Brandt **Coautores:** Enriqueta Garijo López, José Ángel García Fernández, José Muñoz Ramírez, Carlotta Zonza Papoff, Ana Silván Bueno, Marina Toledano Pérez, Federico Galera Fernández.

Centro de Trabajo: Instituto Madrileño de Fertilidad

Introducción y Objetivos:

Presentamos caso de mola hidatiforme completa en una mujer de 46 años como resultado de embarazo espontáneo y posterior manejo terapéutico de la patología. Tras 1 año de seguimiento, con beta-HCG negativa, se incluyó a la paciente en programa de recepción de ovocitos y se consiguió un embarazo normal.



Material y Métodos:

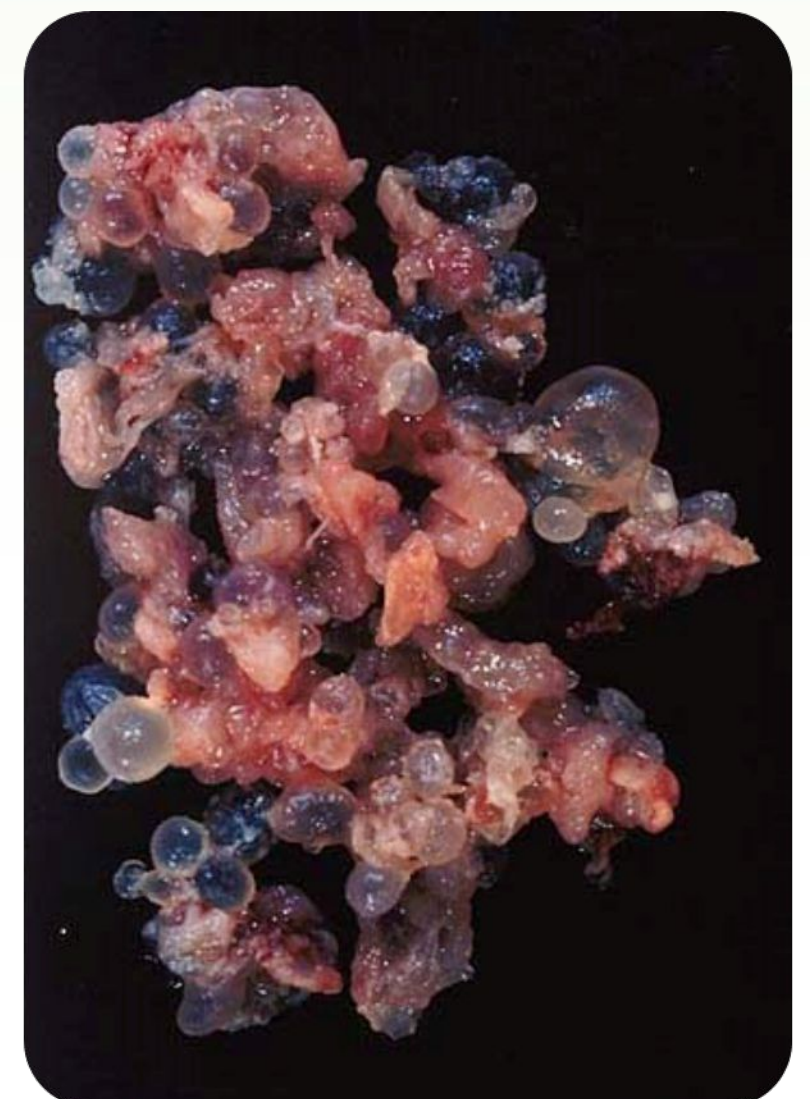
Ella 46 y él 41 años de edad. Infertilidad primaria de 2 años. Antecedentes de aborto de 11 sem (2 años antes de la gestación molar). Mioma intramural de 27x22 mm. Paciente portadora de MTHFR (heterocigota) con niveles de homocisteinemia de 13,22. Cariotipos de los dos normales. Diagnosticada de factor ovárico, uterino y etario. 2 meses antes del diagnóstico de embarazo molar fue incluida en el programa de recepción de ovocitos.

Resultados:

La paciente acudió a nuestra consulta preocupada por amenorrea de 6 semanas. En la consulta se confirmó embarazo espontáneo. Una semana más tarde acudió a urgencias por sangrado vaginal, fue diagnosticada de aborto diferido. Al día siguiente se le practicó legrado uterino. Anatomía patológica confirmó **mola hidatiforme completa**. Antes de empezar con el tratamiento de recepción de ovocitos, se optó por realización de un seguimiento intensivo de 1 año de duración que incluía:

1. Determinaciones de β -HCG plasmática
2. Control ginecológico y ecográfico seriado.
3. Estudio radiológico torácico (10 días tras legrado)
4. Ecografía hepática (14 días tras legrado)
5. Anticonceptivos orales que se mantuvieron durante 1 año del seguimiento

Posteriormente empezamos con el programa de recepción de ovocitos consiguiendo embarazo normal con parto eutócico a los 39 semanas, una niña de 3250 gramos. Controles post-parto normales.



Conclusiones:

Mola hidatiforme completa es una enfermedad trofoblástica gestacional muy poco frecuente en nuestro medio (1/1000-2000 embarazos) pero potencialmente peligrosa (15-20% desarrollan enfermedad trofoblástica persistente - ETP). Con adecuado protocolo de controles es posible detección precoz de ETP y pronóstico muy favorable de la patología.

